ПОДУФАХ
РЕПУБЛИКА СРБИЈА

Х-ВЕЗАНА ХИПОФОСФАТЕМИЈА (XLH)

ВОДИЧ ЗА ПАЦИЈЕНТЕ И ПОРОДИЦЕ

Садржај

💬 Реч Удружења Подуфах
Мисија, циљеви и захвалност стручном тиму 2

❓ Шта је Х-везана хипофосфатемија?
XLH 2

🙏 Захвалност стручном тиму 3

👶 Клиничка слика и компликације код деце
Проф. др Маја Ђорђевић Милошевић 4

👫 Знаци и симптоми XLH код одраслих
Доц. др Марко Стојановић 6

🔬 Патофизиолошка основа хипофосфатемијског рахитиса
Проф. др Маја Ђорђевић Милошевић 10

🧬 Лечење код деце 11

🧬 Лечење код одраслих 12

🧬 Начин наслеђивања XLH
Проф. др Ивана Кавечан 13

🩺 Важност ране дијагнозе и терапије 17

Реч Удружења Подуфах

Удружење Подуфах окупља пацијенте, породице и стручњаке са заједничким циљем – да унапреди дијагностику, лечење и квалитет живота особа са Х-везаном хипофосфатемијом (XLH).

Као удружење пацијената, желимо да допринесемо едукацији, раном препознавању и бољој подршци особама које живе са овом ретком болешћу.

Наша мисија је да свака особа са XLH добије правовремену дијагнозу, одговарајућу терапију и адекватну здравствену негу.

Шта је Х-везана хипофосфатемија (XLH)?

Х-везана хипофосфатемија (XLH) је ретка наследна болест костију која доводи до сниженог нивоа фосфора у крви и омекшавања костију.

XLH се обично јавља у детињству, када дете почиње да хода, али може трајати током целог живота и утицати и на одрасле особе. Болест настаје због мутације у гену PHEX, која узрокује повећано излучивање фосфора преко бубрега. Недостатак фосфора доводи до успореног раста, болова у костима и појаве деформитета.

Процењује се да се може јавити код једног од 20 до 25 хиљада новорођене деце и да у становништву на 100 000 особа има 5 особа са овом болешћу.

Рано откривање и правилно лечење XLH побољшавају квалитет живота и смањују ризик од компликација.

Захвалност стручном тиму

Удружење Подуфах изражава искрену захвалност лекарима који су учествовали у припреми ове брошуре и несебично поделили своје знање и искуство:

- Проф. др Маја Ђорђевић Милошевић, педијатар метаболог са Института за здравствену заштиту мајке и детета Србије „Др Вукан Чупић“ из Београда

- Проф. др Ивана Кавечан, педијатар клинички генетичар са Института за здравствену заштиту деце и омладине Војводине из Новог Сада

- Доц. др Марко Стојановић, специјалиста ендокринологије са Клинке за ендокринологију, дијабетес и болести метаболизма УКЦС

Њихов допринос и стручност омогућили су да ова брошура буде поуздан извор информација за пацијенте и породице које се сусрећу са XLH.

Клиничка слика и компликације хипофосфатемијског рахитиса код деце

Х-везани хипофосфатемијски рахитис (XLH) најчешће се уочи између шестог и деветог месеца живота, или када дете почне да хода.

Први симптоми најчешће су повезани са променама на костима ногу.

Најчешћи знаци и симптоми

- **Кривљење ногу у облику „О“ или „Х“**
- **Непропорционално низак раст (најчешће због краћих доњих екстремитета)**
- **Изражено чело и касно затварање фонтанеле**
- **Понекад присутне калцификације ван костију**
- **Промене на зубима – лош квалитет, чести кварови, периапикални апсцеси (гнојне инфекције корена зуба)**

Најозбиљнија компликација

⚠️ Срастање костију лобање (краниосиностоза) може довести до развоја хидроцефалуса (повећан притисак у глави).

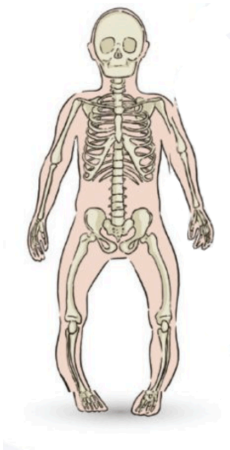

Дијагноза и улога лекара

- **Ову децу често прво прегледа ортопед, јер се уочавају деформитети ногу.**
- **Ипак, пре хируршке интервенције, потребно је да дете прегледа педијатар и утврди да ли је у питању рахитис изазван XLH-ом.**
- **Успех хируршких корекција зависи од квалитета коштаног ткива, па је правилно лечење кључно.**

Корисни савети

- Код деце су болови и замарање рођи, али се могу јавити зубни проблеми и успорен раст.

- У постављању дијагнозе може помоћи податак да један од родитеља има сличне тегобе, јер је реч о наследној болести.

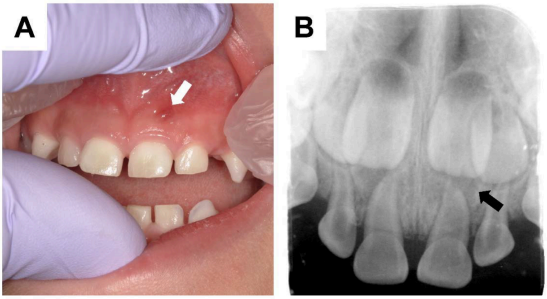

Знаци и симптоми XLH код одраслих пацијената

Општи симптоми и тегобе

Одрасли пацијенти са XLH могу патити од:

- болова у костима,
- чешћег јављања и тежег срастања прелома кости,
- болова у тетивним припојима мишића,
- упала корена зуба и десни,
- раног губљења зуба,
- заморљивости мишића,
- малаксалости,
- болова у кичми, куковима или коленима,
- хроничног умора.

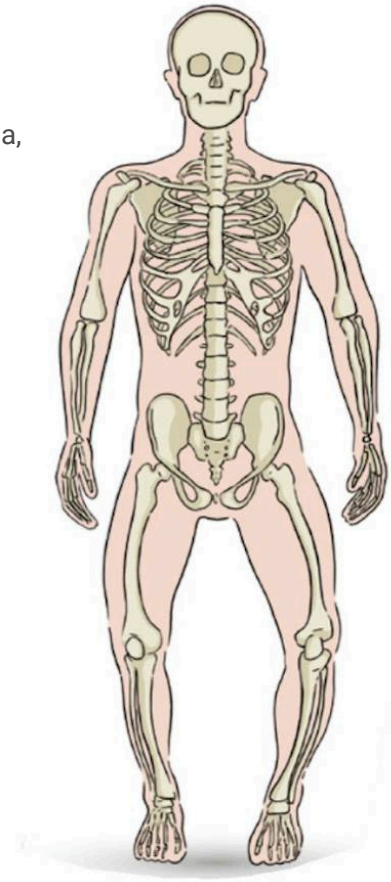

Пренатална дијагноза је могућа уколико је патогена генетичка варијента – мутација, идентификована у породици.

Честа је појава потпуних прелома или напрслина (псеудофрактура) које тешко зарастају.

🦴 Типични клинички знаци

Типични знаци на основу којих би при прегледу требало препознати одрасле пацијенте са XLH:

- непропорционално низак раст, углавном због краћих и кривих ногу,
- постојање скелетних деформитета као последице ранијих прелома,
- несигурност или нестабилност при ходу,
- болност и укоченост зглобова,
- задебљање чеоних и потиљачних костију лобање, што даје благо издужен изглед лобање.

🦷 Стоматолошки налази

При стоматолошком прегледу могу се открити:

- гнојне упале зуба,
- дефекти глеђи,
- рани губитак зуба.

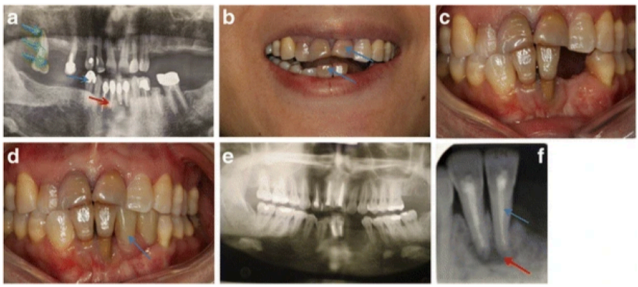

*Chesher, D., Oddy, M., Darbar, U. et al. Outcome of adult patients with X-linked hypophosphatemia caused by PHEX gene mutations. J Inherit Metab Dis **41**, 865–876 (2018). https://doi.org/10.1007/s10545-018-0147-6*

Рендгенски налази

Типични знаци при рендгенском прегледу обухватају:

- кривљење дугих костију натколенице и потколенице (по варус типу),
- појаву патолошких фрактура или псеудофрактура,
- задебљања фронталних и паријеталних костију лобање,
- присуство ендопротеза и других знакова ранијих ортопедских захвата.

Рендгенски (ортопантомографски) преглед вилице може показати:

- **велики број рано изгубљених зуба,**
- **узнапредовалу ресорпцију алвеоларне кости због упала десни,**
- **веома проширене шупљине коморске и каналне зубне пулпе.**

Kamenický P, Briot K, Munns CF, Linglart A. X-linked hypophosphataemia.
Lancet. 2024 Aug 31;404(10455):887-901. doi: 10.1016/S0140-6736(24)01305-9.

🧪 Лабораторијски налази

Кључни лабораторијски показатељи:

- снижен фосфор у крви ⬇️
- повишен фосфор у мокраћи ⬆️
- повишени показатељи коштане разградње у крви, пре свега алкална фосфатаза ⬆️
- повишен ниво FGF23 ⬆️
- најчешће нормалан серумски калцијум.

⚕️ **Витамин D у крви је најчешће снижен и не може се нормализовати уобичајеном суплементацијом.**

🧠 Остеомалација и диференцијална дијагноза

Налаз минералне густине кости при остеодензитометријском прегледу (DXA) је најчешће снижен.

Међутим, важно је не погрешно дијагностиковати ово стање као уобичајену остеопорозу.

XLH доводи до остеомалације — сложеније и ређе метаболичке болести костију, која са остеопорозом дели ризик за преломе без велике силе, али се суштински другачије испитује и лечи.

Патофизиолошка основа хипофосфатемијског рахитиса

Тубули бубрега су најзначајније место на којем се врши регулација промета фосфора у организму.

Након секреције фосфора у тубуле бубрега, више од 95% се ресорбује у у проксималним тубулима.

Код Х везане хипофосфатемије мутације у PHEX гену доводе до повећане продукције протеина названог фактор раста фибробласта (FGF23) чиме се смањује реапсорпција фосфора, повећава фосфатурија што доводи до хипофосфатемије.

Истовремено, FGF23 директно спречава стварање стварања активног облика витамина Д,1,25 ди хидрокси холекалциферола из 25 хидрокси холекалциферола.

Није ретко да дете са кривим ногама, услед непрепознатог хипофосфатемијског рахитиса, прво види ортопед и почне да планира хируршку интервецију са циљем корекције.

Међутим, треба имати у виду да ове кости могу бити у случају рахитиса лошег квалитета што повећава ризик неуспеха хируршке интервенције.

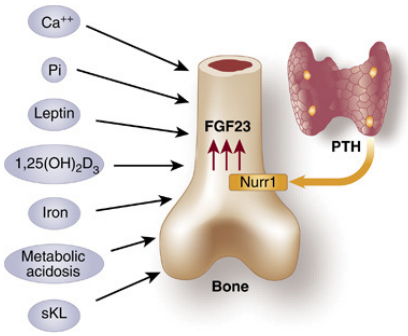

Из поменутог разлога свако дете са било којим коштаним деформитетима треба најпре да испита педијатар.

Лечење XLH код деце

Циљ лечења код деце је:

- **успоравање и исправљање коштаних деформитета,**
- **нормалан раст,**
- **очување здравља зуба.**

Стандардна терапија подразумева:

- **оралну надокнаду фосфата,**
- **примену активног витамина D,**
- **редовно праћење нивоа калцијума у крви и мокраћи (због ризика од стварања камена у бубрегу).**

У фазама убрзаног раста (раније детињство и адолесценција) потребне су веће дозе фосфата.

Рано започињање терапије — већ у првој години живота — доводи до:

- боље коначне телесне висине,
- мањих деформитета,
- здравијих зуба.

Хируршко лечење је резервисано само за тешке случајеве, јер постоји ризик од поновног јављања деформитета.

Такође, редовна орална хигијена и стоматолошки прегледи су веома важни у дугорочној нези деце са XLH.

Лечење XLH код одраслих

Лечење одраслих пацијената са XLH је мултидисциплинарно и укључује сарадњу:

- **ендокринолога,**
- **ортопеда,**
- **стоматолога,**
- **физијатра,**
- **као и других специјалиста по потреби.**

Класична терапија обухвата:

- **активни витамин D**
- **оралну надокнаду фосфата**

Овакво лечење ублажава симптоме, али не отклања узрок болести.

Потребно је пажљиво праћење, јер постоји ризик од:

- **стварања камена у бубрезима,**
- **претеране активације паратироидних жлезда.**

Савремени приступ лечењу данас обухвата циљану терапију која делује на узрок болести – повишен ниво FGF23.

То се постиже применом моноклоналног антитела које блокира FGF23, што доводи до:

- побољшања лабораторијских налаза,
- јачања костију,
- лакшег опоравка након ортопедских или стоматолошких захвата.

Начин наслеђивања XLH

X-везана хипофосфатемија (XLH) се наслеђује **преко X хромозома**.

Свака особа има 46 хромозома од којих су два полна хромозома.

Женске особе имају два X хромозома (кариотип 46, XX), а мушке особе један хромозом X И један Y (кариотип 46,XY).

Ова разлика је разлог за различит образац наслеђивања између мушкараца и жена.

слика 1. Мушки полни хромозоми X и Y

слика 2. Женски полни хромозоми два X хромозома

Ризик за чланове породице

- **Синови од оболелог оца –** не наслеђују X хромозом од оца и нису у ризику да наследе XLH болест.
- **Све ћерке од оца са XLH** ће наследити XLH**.**
- **Ако је мајка оболела** и/или се зна да има мутацију гена PHEX, вероватноћа наслеђивања XLH је 50% и за мушку и за женску децу.
- Ретко се може догодити тзв. "гонадни мозаицизам" што значи да особа иако нема мутацију у крви има мутацију у полним ћелијама и да може пренети XLH на потомке.

- Молекуларно генетичко тестирање мајке ако мутација PHEX није идентификована код оболеле особе се препоручује се како би се проценио њен генетички статус и могла израчунати процена ризика од поновног јављања XLH у наредним трудноћама. Тестирање ДНК мајке из крви неће открити мутацију која је присутна само у полним, гонадним ћелијама.
- Негативна породична анамнеза се не може потврдити без биохемијског или молекуларно-генетичког тестирања мајке.

Слика 3. Родослов X-везаног доминантног наслеђивања

Женска особа са XLH може имати XLH услед:

- Наслеђене мутације у гену PHEX – наслеђене или од мајке или оца;
- услед новонастале мутације герминативне линије или
- као резултат постзиготно настале мутације у гену PHEX.

Евалуација родитеља може утврдити да је један од родитеља оболео од XLH, али је избегао претходну клиничку дијагнозу због блаже фенотипске презентације.

Пренатална дијагноза је могућа уколико је патогена генетичка варијента – мутација, идентификована у породици.

Важност раног препознавања је од непроцењивог значаја јер уколико се благовремено започне лечење Х-везане хипофосфатемије може се значајно утицати на побољшање квалитета живота особе са XLH.

У ретким најтежим примерима због недостатка фосфора могу се јавити и анемија и поремећаји срчаног ритма, или отказивање рада бубрега.

Оштећења слуха су такође могућа компликација ХЛХ код одраслих, када болест захвати слепоочну кост или слушне кошчице.

Као ретке али врло опасне компликације могу се јавити срастања кости и деформитети зглобова која доводе до сужења кичменог канала са могућим испадима функције припадајућих нерава.

Изузетно ретко, постоји код пацијената са ХЛХ ризик од компликације у виду укљештења неких структура малог мозга (церебеларне тонзиле) у отвор на лобањи кроз који пролази кичмена мождина. Ово се назива Кијари 1 малформација а у ХЛХ настаје у случају абнормално структурисане задње лобањске јаме и препознаје се по јаким потиљачним главобољама, вртоглавицом, нестабилношћу и сметњама са гутањем.

Хронични бол и смањена покретљивост код неких пацијената са ХЛХ доводе до депресивности и повлачења из контаката са другима.

Важност ране дијагнозе и терапије

Рана дијагноза омогућава правовремено лечење и бољу прогнозу.

Лечење XLH захтева тимски приступ – педијатар, ендокринолог, ортопед, стоматолог и физијатар заједно прате пацијента.

Континуирано праћење и сарадња са стручњацима могу:

- успорити развој деформитета,
- побољшати покретљивост,
- спречити бол и компликације,
- омогућити квалитетан и активан живот.

Информишући се, редовно пратећи терапију и одржавајући контакт са лекаром – сваки пацијент постаје активан учесник свог лечења.



ПОДУФАХ
РЕПУБЛИКА СРБИЈА

Поносни чланови
међународне XLH алијансе

INTERNATIONAL XLH ALLIANCE

ЗАЈЕДНО МОЖЕМО НАПРАВИТИ РАЗЛИКУ!

Живот са XLH доноси бројне изазове, али уз подршку и правилну терапију могуће је живети квалитетно и активно.

Удружење Подуфах пружа:

- едукацију о XLH,
- повезивање пацијената и породица,
- комуникацију са лекарима и стручњацима,
- групе подршке и догађаје.

Нисте сами – заједно учимо, растемо и подржавамо једни друге.

Уколико желите да сазнате више о нашем удружењу или се придружите нашој заједници, слободно нас контактирајте.

064-841-51-52
podufahudruzenje@gmail.com
/groups/podufah
/podufah
/udruzenje-podufah-23b75836b/

https://podufah.com